

# Die kieferorthopädische Behandlung erwachsener Patienten – eine interdisziplinäre Therapie

## Teil IV: Parodontologie, Kieferorthopädie und Prothetik

**Autor** Prof. Dr. med. dent. N. Watted, Prof. Dr. med. dent. M. Abu-Mowais, Dr. med. dent. E. Abdelchalek, Dr. med. dent. A. Watted, Dr. med. dent. Sh. Gara

### \_Einleitung

Zur Erzielung einer möglichst optimalen Versorgung trägt die auf allen Sektoren der Zahnheilkunde fortschreitende Entwicklung und technische Verbesserung bei.<sup>38</sup>

Kieferorthopädische Maßnahmen können aber auch vorbereitend zu einer prothetischen Versorgung im Kindes- und Jugendalter aus ganz unterschiedlichen Gründen indiziert sein. Im Kindesalter sind häufig Patienten betroffen, bei denen z.B. auf-

grund von Nichtanlagen, Zahnformanomalien oder eines traumabedingten Zahnverlustes die Anfertigung eines Zahnersatzes gegenüber dem kieferorthopädischen Lückenschluss abgewogen werden muss.

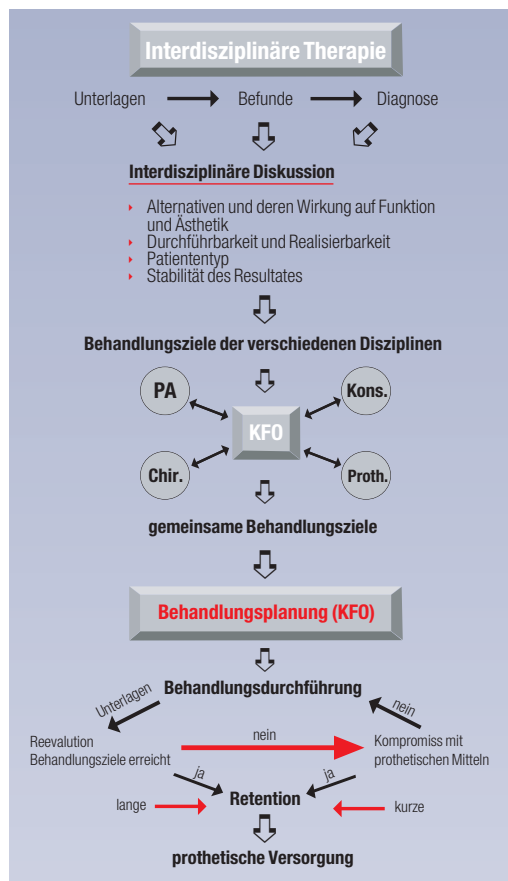
Durch die mittlerweile nahezu uneingeschränkte Möglichkeit zur kieferorthopädischen Therapie erwachsener Patienten kann eine orthodontische Vorbehandlung der Ausgangspunkt für eine prothetische Versorgung sein, die sich durch tadellose Ästhetik, uneingeschränkte Funktion und hervorragende Parodontalprophylaxefähigkeit auszeichnet.<sup>12, 14, 15, 16, 23, 29</sup>

Beim Erwachsenen können kieferorthopädisch vorbereitende Maßnahmen z.B. infolge von Zahnverlusten unterschiedlichster Art sinnvoll sein. Mit dem steigenden Ästhetikbedürfnis der Bevölkerung und der medienvermittelten Kenntnis der zahnärztlichen Möglichkeiten ist ein ständig zunehmendes Interesse und eine höhere Bereitschaft dieser Erwachsenen zu einer kieferorthopädischen Behandlung zu verzeichnen.<sup>35</sup>

Die Überlegungen des prothetisch arbeitenden Zahnarztes hinsichtlich einer kieferorthopädischen Vorbehandlung eines erwachsenen Patienten können abhängig vom Ausgangsbefund, neben der individuellen Optimierung der Ästhetik und Verbesserung der Funktion, vor allem die gesteigerte Hygienefähigkeit der geplanten prothetischen Restaurationen, eine Pfeilervermehrung und die Verbesserung der Pfeilerqualität sein.<sup>7, 20, 29, 30</sup>

Die Planung der präprothetischen Kieferorthopädie erfordert in der Erwachsenenbehandlung neben den routinemäßig angefertigten Unterlagen einen sowohl klinisch als auch röntgenologisch erhobenen Parodontalstatus. Eventuell vorliegende Kiefergelenksprobleme sollten durch eine ausführliche Funktionsanalyse aufgedeckt werden. Innerhalb der Behandlungsplanung ist die Zusammenarbeit aller an der Lösung beteiligten Disziplinen erforderlich<sup>33</sup> (Abb. 1).

**Abb. 1** Ein Flussdiagramm zur Darstellung der Planungs- bzw. Therapieschritte eines interdisziplinären Falles.



Jede Disziplin stellt die vorgegebene Situation dem durch fachspezifisches Eingreifen maximal zu erreichenden Resultat gegenüber, sodass in Koordination dieser Behandlungsmaßnahmen mit den übrigen Teilbereichen eine möglichst ideale Lösung angestrebt wird und letztendlich resultiert. Es muss eine gemeinsame Lösung getroffen werden, die in Anbetracht folgender Beurteilungskriterien Bestmögliches verspricht:

- \_ Ästhetische Verbesserung
- \_ Funktionelle Verbesserung
- \_ Stabilität des Resultates
- \_ Parodontalsituation bei Behandlungsende und Langzeitprognose
- \_ Wahrscheinlichkeit apikaler Resorptionen durch Zahnbewegungen
- \_ Einzubeziehende Pfeilerzähne und Ausmaß der Beschleifmaßnahmen
- \_ Belastbarkeit und Compliance des Patienten
- \_ Zufriedenheit des Patienten bezüglich der formulierten Wünsche und Erwartungen

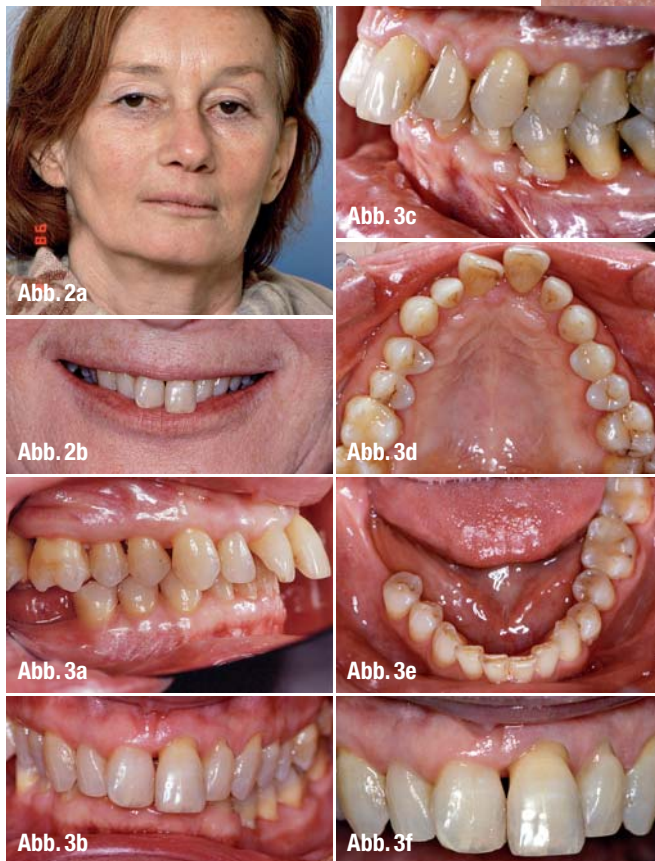
und bezüglich der Verteilung des bestehenden Zahnmaterials überhaupt infrage kommt.

Letztendlich sollten Kieferorthopäde und Prothetiker mehrere Behandlungsalternativen formulieren und einschließlich der jeweiligen Vor- und Nachteile sowie möglichen Risiken dem Patienten erläutert werden.

Dabei ist die Compliance des Patienten, d.h. seine Kooperationsbereitschaft und seine Belastbarkeit, kritisch zu bewerten, da eine festsitzende Multi-band-Multibracketapparatur im Alltagsgeschehen oft als störend empfunden wird.

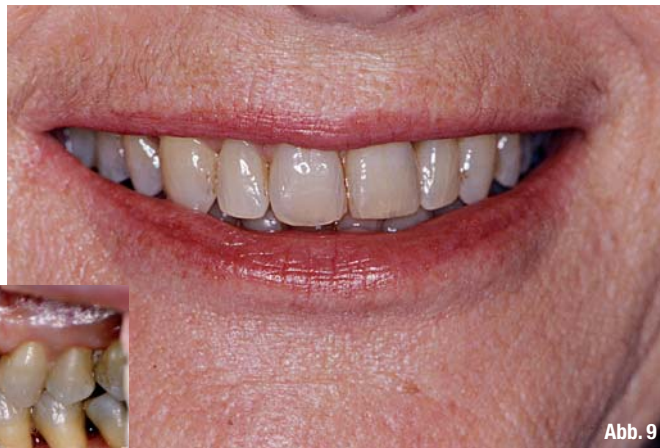

Abb. 9



Einige dieser Kriterien lassen sich durch ein diagnostisches Set-up-Modell veranschaulichen und auch für den Patienten anschaulich beurteilen. Der Kieferorthopäde erhält zudem Anhaltspunkte über das Ausmaß und die Realisierbarkeit der notwendigen orthodontischen Zahnbewegungen. Gleichzeitig kann der Prothetiker überprüfen, ob die zur Diskussion stehende Planung ästhetisch, funktionell

Auch die im Anschluss an eine kieferorthopädische Behandlung folgende Retentionsphase darf nicht unerwähnt bleiben. Die Behandlungsergebnisse sind beim Erwachsenen in gleicher Weise wie bei Kindern rezidivgefährdet.<sup>3, 4, 32, 40</sup>

Die Notwendigkeit einer guten Zusammenarbeit zwischen dem behandelnden Kieferorthopäden und dem Prothetiker wird aus Dargelegtem deutlich.<sup>27</sup> Gegen Abschluss der kieferorthopädischen Phase sollte der jeweilige Patient dem Prothetiker vorgestellt werden, damit dieser über den Behandlungsstand informiert ist und Verbesserungsvorschläge eventuell noch in die Therapie einfließen können (Abb. 1).

Die folgende klinische Falldemonstration soll die interdisziplinäre Zusammenarbeit von Kieferorthopäde und Prothetiker demonstrieren.

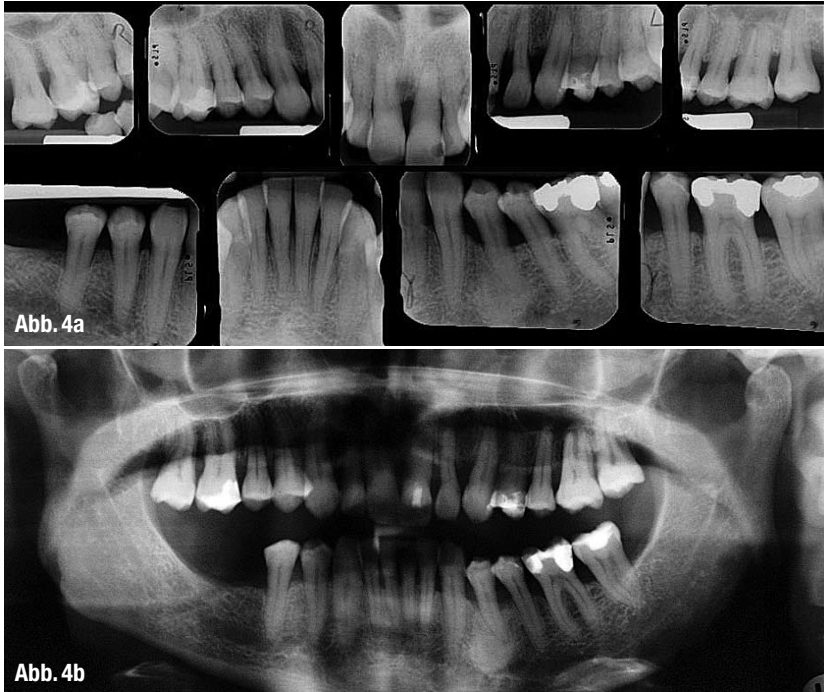
- Abb. 2a und b** Erschwerter Lippenschluss, unästhetisches dentofaziales Erscheinungsbild.
- Abb. 3a-f** a-c: Intraorale Aufnahmen in Okklusion. Klasse II/1 rechts und links, tiefer Biss mit Einbiss in die Gaumenschleimhaut und vergrößerte sagittale Frontzahnstufe. Die Zähne 46 und 47 fehlen.
- d:** Oberkieferaufsicht, Zahnfehlstellungen und Engstand (1,5 mm) in der Front.
- e:** Unterkieferaufsicht, Platzbedarf von ca. 3,5 mm, Freieinde im 4. Quadranten.
- f:** Extrusion des Zahnes 21, disharmonischer Verlauf des Gingivarandes an Zahn 21. Es besteht ein dreieckiger, dunkler Raum zwischen den Zähnen 11 und 21.

**Abb. 9** Lachaufnahme: ästhetisch gutes Ergebnis.

### \_Klinische Falldarstellung

#### Diagnose

Eine 53-jährige Patientin stellte sich zunächst wegen einer Lückenversorgung im Seitenzahn-



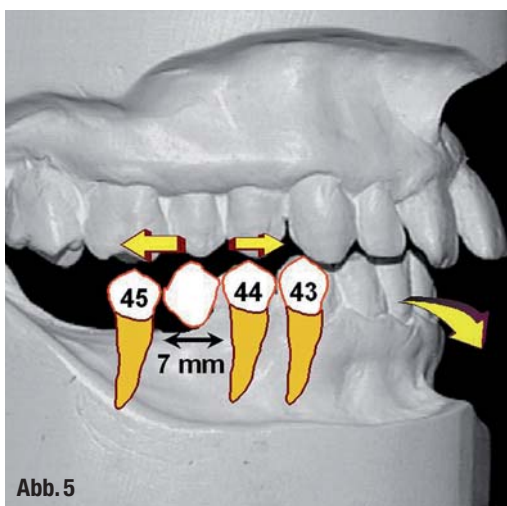
**Abb. 4a-c**: a: Röntgenstatus, an Zahn 21 ist ein großer Knochendefekt vorhanden (vertikal und horizontal). b: Das OPG zeigt die Knochenhöhe im Bereich des Freiendes (Regio 46, 47). c: Parodontalstatus vor Behandlungsbeginn. d: distal; m: mesial; p: palatinal; b: bukkal.

Lockerungsgrad		0	I	I	I	0	I	I	II	II	0	I	0	I	I										
Taschentiefe	d/m	5	5	6	6	4	4	5	4	3	3	4	5	5	6	6	4	4	m/d						
Taschentiefe	b/p	3	6	3	4	3	4	3	3	3	3	4	4	5	3	6	3	3	b/p						
Taschentiefe	m/d	4	4	3	3	3	3	4	5	5	4	3	3	3	3	4	5	5	3	4	4	4	4	m/d	
Taschentiefe	b/p	3	2	3	3	2	3	3	3	3	3	3	3	3	2	3	4	3	3	3	3	3	3	4	b/p
Lockerungsgrad		0	0	0	I	I	I	I	I	0	I	0	I	I											

**Abb. 4c**

gebiet vor. In der gleichen Sitzung wurde die Kieferorthopädie in die Beratung einbezogen. Es war abzuklären, mit welchen therapeutischen Mitteln eine funktionell und ästhetisch zufriedenstellende prothetische Versorgung im vierten Quadranten möglich wird. Ein herausnehmbarer Zahnersatz wurde von der Patientin abgelehnt. Aufgrund der labial stehenden und elungierten Oberkieferfrontzähne lag eine vergrößerte sagittale und vertikale Frontzahnstufe vor, die den Lippenschluss erschwerte. Dies war neben der funktionellen auch eine ästhetische Beeinträchtigung für die Patientin (Abb. 2a und b). Die intraoralen Aufnahmen zeigen zu Behandlungsbeginn eine Angle-Klasse II/1-Okklusion rechts und links sowie einen tiefen Biss mit Einbiss in die Gaumenschleimhaut (Abb. 3a-c). In beiden Zahnbögen lagen Engstände und Zahnfehlstellungen vor (Abb. 3d-f). Anamnestisch konnte festgestellt werden, dass die Zähne 46 und 47 wegen parodontaler Probleme extrahiert worden waren. Die klinische Untersuchung ergab vergrößerte Taschensondierungstiefen an allen Zähnen, insbesondere in der Oberkieferfront. Die röntgenologische Untersuchung zeigte einen generalisierten Knochenabbau. Zahn 21 hatte mesial einen tiefen vertikalen Knocheneinbruch; die Sondierungstiefe an der betreffenden Stelle betrug 8 mm bei Lockerungsgrad II (Abb. 4a und b). Die Prognose für diesen Zahn war in Zusammenhang mit einer orthodontischen Behandlung unsicher, auch wenn eine erfolgreiche Parodontaltherapie durchgeführt würde. In Abbildung 4c sind die Sondierungstiefen, der Knochenverlauf und die Lockerungsgrade dargestellt.

**Abb. 5**: Simulation der angestrebten Zahnbewegungen mithilfe der Druckfeder zur Distalisation des zweiten Prämolaren (die Lücke sollte ca. 7 mm betragen). Teil der Nebenwirkungen war die Protrusion der Unterkieferfront zur Reduktion der sagittalen Frontzahnstufe.



**Abb. 5**

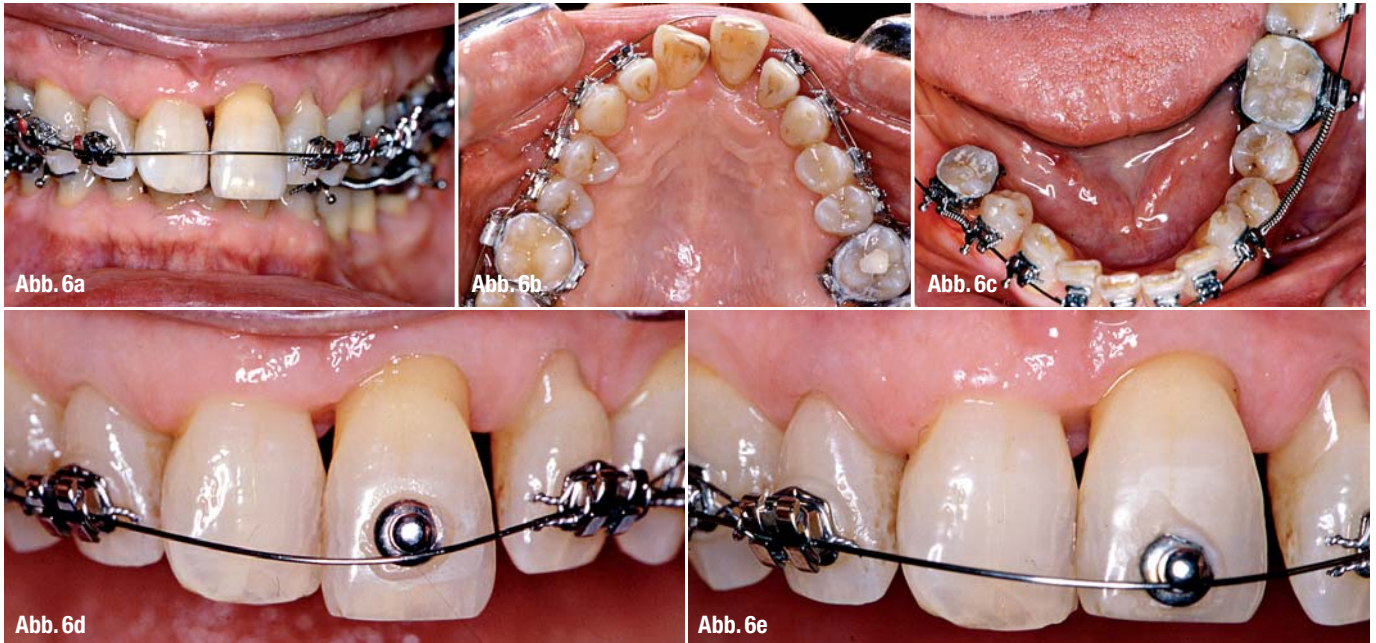Die klinische Untersuchung ergab vergrößerte Taschensondierungstiefen an allen Zähnen, insbesondere in der Oberkieferfront. Die röntgenologische Untersuchung zeigte einen generalisierten Knochenabbau. Zahn 21 hatte mesial einen tiefen vertikalen Knocheneinbruch; die Sondierungstiefe an der betreffenden Stelle betrug 8 mm bei Lockerungsgrad II (Abb. 4a und b). Die Prognose für diesen Zahn war in Zusammenhang mit einer orthodontischen Behandlung unsicher, auch wenn eine erfolgreiche Parodontaltherapie durchgeführt würde. In Abbildung 4c sind die Sondierungstiefen, der Knochenverlauf und die Lockerungsgrade dargestellt.

**Therapieplanung**

- Die Behandlung teilte sich in vier Phasen:
- I) Parodontalbehandlung
  - II) Orthodontische Behandlung
  - III) Retention, mukogingivalchirurgischer Eingriff (freies Gingivatransplantat-FGT)
  - IV) Prothetische Behandlung

Im Rahmen der Parodontalbehandlung musste geklärt werden inwieweit Zähne mit zweifelhafter Prognose bzw. problematischer Behandlung vorliegen. Erst die Reevaluation nach erfolgter Initialtherapie zeigt, ob sie erhalten oder extrahiert werden müssen. Das Erstellen eines definitiven kieferorthopädischen Behandlungsplanes ist in der Regel vorher nicht sinnvoll. Für eine festsitzende prothetische Versorgung sollte der Zahn 45 so weit distalisiert werden, dass eine Lücke von 7-8 mm entsteht und der Zahn 16 einen Antagonisten erhält (Abb. 5). Zur Reduktion der sagittalen Frontzahnstufe sollte die Unterkieferfront protrudiert werden. Die Reduktion des Überbisses sollte durch die Intrusion der Fronten und gleichzeitig die Extrusion der Seitenzähne erreicht werden. Da der Zahn 45 in einen Bereich ohne befestigte Gingiva bewegt wurde, war die Schaffung einer befestigten Gingiva durch ein FGT erforderlich. Nach Abheilung des Transplantates und der Mindestretentionsdauer sollte die prothetische Versorgung erfolgen.





*Therapeutisches Vorgehen*

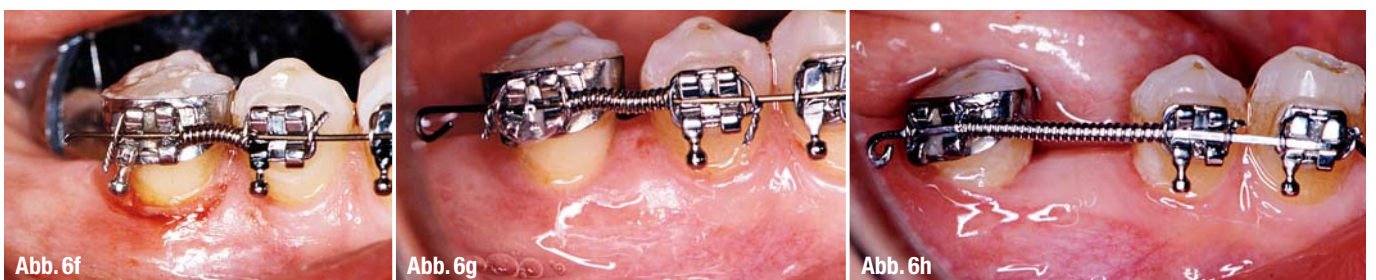Nach detaillierter Information der Patientin wurde mit der ersten Behandlungsphase (Initialtherapie) begonnen. Der Papillenblutungsindex (PBI) und der Approximalraumplaqueindex (API) hatten sich dank der guten Mitarbeit der Patientin deutlich reduziert. In der orthodontischen Phase wurde für die geplanten Zahnbewegungen eine festsitzende Apparatur eingegliedert. Im Oberkiefer wurden die Zähne 11 und 21 zu Beginn der Behandlung nicht in die Apparatur miteinbezogen, bis der nötige Platz für deren Einordnung im Zahnbogen geschaffen war (Abb. 6a–c). Anschließend erfolgte die Intrusion des Zahnes 21. Hierfür wurde ein Knöpfchen geklebt und der Bogen entsprechend aktiviert (Abb. 6d, e). Für die Distalisation des Zahnes 45 wurde eine Druckfeder verwendet, deren Nebenwirkung für die Protrusion der Front ausgenutzt wurde (Abb. 6f–h). Nach Entbänderung wurde ein 3-3-Retainer aus Twist-Flex im Ober- und Unterkiefer geklebt. Zur Sicherung der geschaffenen Lücke wurde ein Retainer zwischen 45 und 44 geklebt (Abb. 7a–f). Zur Verbesserung der gingivalen Verhältnisse und Schaffung einer befestigten Gingiva an Zahn 45 wurde in der Retentionsphase eine gingivalchirurgische Maßnahme (freies Gingivatransplantat) durchgeführt (Abb. 7g).

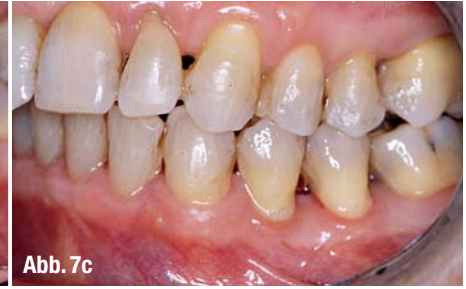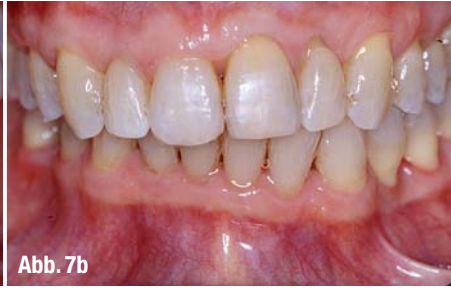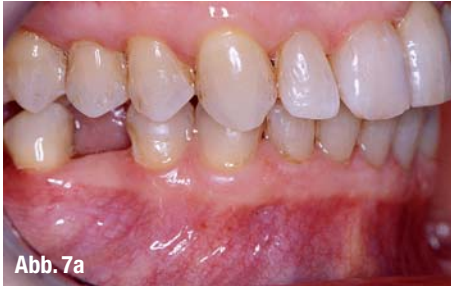Nach Abheilung des Transplantates erfolgte die prothetische Versorgung mit einer konventionellen Keramikbrücke (Abb. 8a und b). Die intraoralen Aufnahmen zeigen eine stabile funktionelle Okklusion mit einer physiologischen vertikalen und deutlich reduzierten sagittalen Frontzahnstufe. Durch die Reduktion des Überbisses wurde der Einbiss in den Gaumen beseitigt. Durch die Intrusion der Oberkieferfront insbesondere des Zahnes 21 wurde ein harmonischer Gingivaverlauf erreicht. Klinisch lagen gute Parodontalverhältnisse mit ausreichender befestigter Gingiva am Zahn 45 vor. Die extraoralen Aufnahmen zeigen ein harmonisches, zufriedenstellendes Lächeln<sup>14</sup> (Abb. 9). Der Röntgenstatus zeigt gute Knochenverhältnisse. Eine Verschlechterung an den Frontzähnen trat nicht ein (Abb. 10).

**\_Diskussion**

Eine umfassende Diagnostik, bestehend aus Anamnese, klinischer und röntgenologischer Befundaufnahme sowie Modellanalyse im Artikulator, sind Bestandteil eines modernen Behandlungskonzeptes. Sie ist Voraussetzung für das Erkennen der verschiedenen klinischen Probleme und ermöglicht erst eine systematische Planung, die für das Erreichen eines

**Abb. 6a–h\_** Darstellung des orthodontischen Vorgehens a–c: Teilbebänderung im Oberkiefer zur Platzbeschaffung für Zahn 21 d: eingesetzte Biomechanik zur Intrusion des Zahnes 21 e: Zustand nach Intrusion des Zahnes 21 f–h: Systematische Distalisation des Zahnes 45 in eine Region ohne befestigte Gingiva.

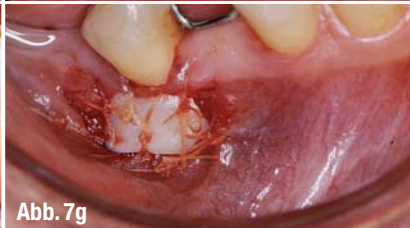
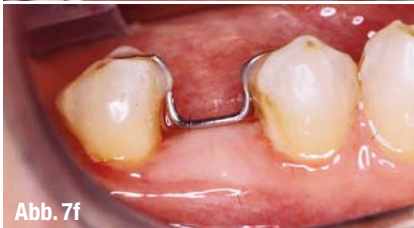
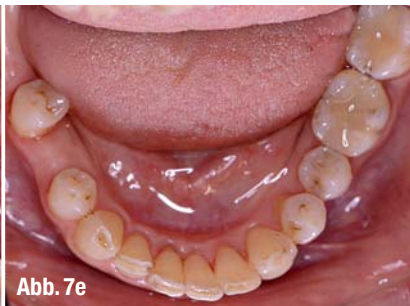
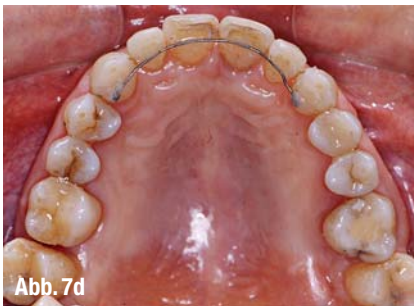
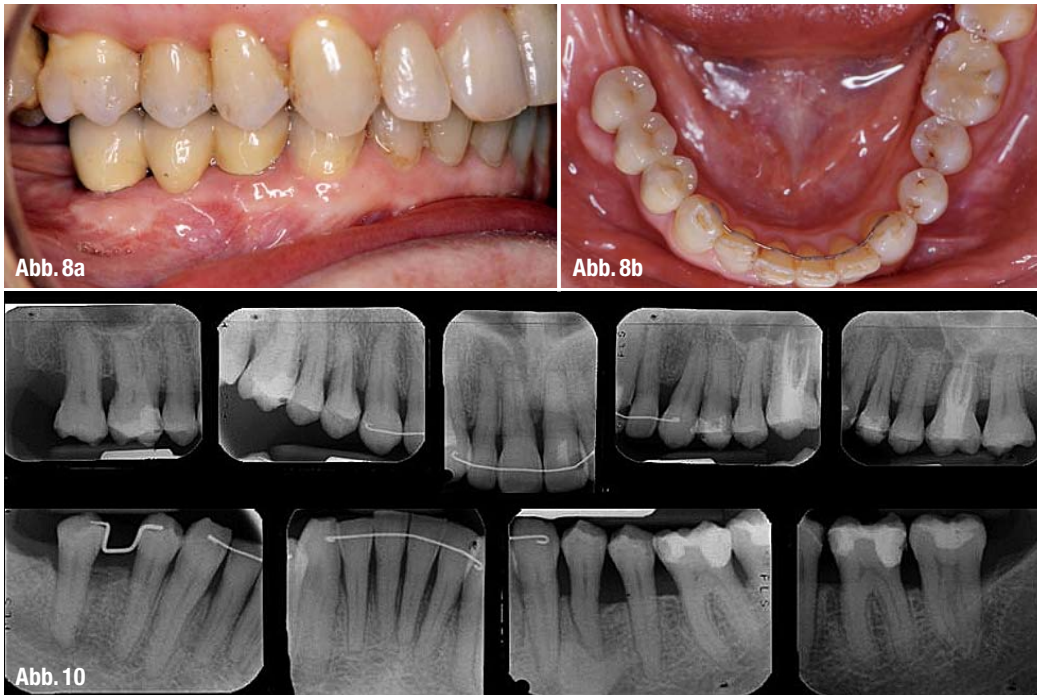
**Abb. 7a–g** a–c: funktionelle Okklusion, es erfolgte eine Reduktion der sagittalen und vertikalen Frontzahnstufe, eine Lücke von 7 mm zwischen 44 und 45 wurde geschaffen.  
 d,e: Harmonische OK- und UK-Zahnbögen, zur Retention wurde im Oberkiefer und später im Unterkiefer ein 3-3-Retainer befestigt.  
 f: Zwischen 44 und 45 wurde ein runder Draht in U-Form auf der okklusalen Fläche befestigt und somit bis zur prothetischen Versorgung die Lücke gesichert.  
 g: Platzierung des Transplantates in das vorbereitete Transplantatbett und primärer Wundverschluss.

optimalen Behandlungsergebnisses notwendig ist. Dieses Vorgehen scheint angesichts der stets wachsenden Patientenansprüche bezüglich Ästhetik, Funktion und Komfort unabdingbar. Eventuell vorliegende Kiefergelenksprobleme sollten durch eine ausführliche Funktionsanalyse aufgedeckt werden. Die orale Rehabilitation von Patienten mit dentalen und/oder skelettalen Dysharmonien kann den Einsatz mehrerer zahnärztlicher Fachdisziplinen erforderlich machen.<sup>33</sup> Häufig ist eine befriedigende prothetische Versorgung erst nach kieferorthopädischer Vorbehandlung möglich. Mit einer interdisziplinären Behandlung können in geeigneten Fällen nicht nur ästhetisch bessere, sondern auch im Hinblick auf Funktion und Prophylaxe von Parodontalerkrankungen bessere Resultate erzielt werden.<sup>7, 10, 17</sup> Bei der präprothetischen Kieferorthopädie wird oft zwischen kleinen Maßnahmen, die jeder Zahnarzt durchführen kann und umfangreicheren, die nur der Fachzahnarzt für Kieferorthopädie durchführen sollte, unterschieden.<sup>9</sup> Das Problem bei kleinen kieferorthopädischen Maßnahmen besteht nicht in ihrer Durchführung, sondern in der Abgrenzung gegenüber umfangreicheren Maßnahmen.<sup>11</sup> Hierfür ist eine umfassende Diagnostik, genaue und zielorientierte Behandlungsplanung, -durchführung und entsprechende Prognose hinsichtlich der Kooperation des Patienten und Stabilität des Ergebnisses unerlässlich. Orthodontische Maßnahmen bei Patienten mit Erkrankungen des Parodontiums sind wegen der Gefahr

der weiteren Destruktion des Zahnhalteapparates durch Knochenresorptionen oder/und Wurzelresorptionen mit Risiko behaftet.<sup>2-4, 15, 32, 34</sup> Voraussetzung einer orthodontischen Therapie bzw. Zahnbewegungen ist in solchen Fällen, dass alle entzündlichen parodontalen Prozesse eliminiert sind und saubere Wurzeloberflächen vorliegen.<sup>2, 19, 21, 31</sup> Eine orthodontische Kraft auf parodontal geschädigte Zähne ohne vorausgegangene Parodontalbehandlung führt zu einem Fortschreiten bzw. zu einer Beschleunigung der parodontalen Destruktion. Die Gefahr des Verlustes an desmodontalem Gewebe besteht selbst bei entzündungsfreiem Zustand, wenn der Zahn in einen Bereich mit stark resorbiertem Alveolarknochen bewegt werden soll. Dieser Gewebeerlust muss aber nicht in jedem Fall eintreten, wie verschiedene Veröffentlichungen belegen.<sup>8, 20, 25</sup> Aufgrund dieser Risiken muss im Hinblick auf die geplante Richtung der Zahnbewegung vor jeder orthodontischen Maßnahme die Art, das Ausmaß und die Lokalisation der Parodontalerkrankung bekannt sein, um eine geeignete Vorbehandlung durchführen zu können. Besonders in Fällen mit lokalisertem, fortgeschrittenen vertikalem Knochenabbau bietet sich die Möglichkeit der Behandlung mittels gesteuerter Geweberegeneration (Guided Tissue Regeneration = GTR) oder/und gesteuerter Knochenregeneration (Guided Bone Regeneration = GBR) an.<sup>22, 23, 36</sup> Fälle mit einem tiefen Biss bergen erhebliche Probleme, wenn mit orthodontischen Mitteln die Frontzähne intrudiert werden sollen. Frontzähne dürfen nicht beliebig intrudiert werden und eine Extrusion ganzer Seitenzahnsegmente ist nur ausnahmsweise mit großem Aufwand und fraglicher Stabilität möglich. Die Entscheidung über die Intrusion der Frontzähne hängt u.a. davon ab, wie z. B. die Krümmung der Oberkieferinzisivi in Relation zur Unterlippe und die Lachlinie verläuft. Eine harmonische Frontzahn-Lippenrelation ist in einer kieferorthopädischen Behandlung zu bewahren und das „Verschwinden“ der Zähne in Vestibulum ist zu vermeiden.<sup>13, 14, 24, 35</sup> Aufgrund des „Average smiles“<sup>35</sup> war bei der Patientin eine Intrusion der Oberkieferfront ohne Weiteres möglich. Bei dem vorgestellten Patientenbeispiel wäre das Anbringen eines Implantates in Regio 36 möglich gewesen. Im Rahmen der kieferorthopädischen Behandlung hätte dieses als Verankerungseinheit für die







**Abb. 8a und b**\_ Intraorale Situation nach Abheilung des freien Gingiva-transplantates und Eingliederung der prothetischen Versorgung.

**Abb. 10**\_ Der Röntgenstatus zeigt gute Parodontalverhältnisse, das Knochenniveau an Zahn 21 scheint sich verbessert zu haben.

Protrusion und Intrusion der Front und später als Pfeiler für die prothetische Versorgung gedient. Aufgrund der Knochenverhältnisse war das Anbringen eines Implantates ohne Knochenaugmentation nicht möglich, was von der Patientin abgelehnt wurde. Die Dauer der Retention dargestellter Fälle hängt von Art, Ausmaß und Geschwindigkeit der Behandlungsdurchführung ab. Um das Risiko eines Rezidivs v.a. in der ästhetisch wertvollen Frontzahnregion möglichst gering zu halten, empfehlen sich geklebte Retainer.<sup>38-40</sup> Gelegentlich kann im Seitenzahnbereich eine provisorische Kauflächenrekonstruktion indiziert sein, um eine kieferorthopädisch hergestellte Höcker-Fossa-Beziehung bis zum Zeitpunkt der prothetischen Rekonstruktion zu erhalten.<sup>1</sup>

### Zusammenfassung


Gemeinsames Bestreben der verschiedenen zahnärztlichen Teilbereiche ist es, ge- bzw. zerstörte Form zu rekonstruieren, unphysiologische Funktionsabläufe zu harmonisieren und die Ästhetik zu optimieren. Die Zusammenarbeit verschiedener Teilgebiete an der Therapie eines Patienten stellt unter Vorgabe dieser Behandlungsziele eine nicht alltägliche Herausforderung dar und wird in aller Regel dadurch erschwert, dass die beteiligten Praxen, wie z.B. im Falle der Kieferorthopädie und Prothetik, nicht in einem Haus vereinigt sind. Ein klassisches interdisziplinäres Management stellt die präprothetische Kieferorthopädie dar. Die Entscheidungsfindung, ob ein Fall rein prothetisch oder in Zusammenarbeit mit der Kieferorthopädie möglichst optimal gelöst werden kann, erfordert schon bei der Behandlungsplanung eine enge Kooperation der

Disziplinen. So ist z.B. im Falle einer Nichtanlage bzw. eines Verlustes von seitlichen Oberkieferschneidezähnen die Frage zu klären, ob ein kieferorthopädischer oder ein prothetischer Lückenschluss durchgeführt werden soll und ob etwa im zweiten Fall eine orthodontische Vorbehandlung helfen kann, ein besseres Ergebnis zu erzielen.

In vorliegendem Artikel wird die gemeinsame Befunderhebung, spezifische Planung und fallgerechte Behandlungsdurchführung am Beispiel eines Patienten vorgestellt, dessen Therapie nur in Zusammenarbeit von Prothetik und Kieferorthopädie ein möglichst optimales Ergebnis versprach. Die praktische Anwendung der in diesem Artikel enthaltenen Gedanken wird demonstriert und die dabei auftretenden Schwierigkeiten werden diskutiert.

**\_Kontakt**

**cosmetic**  
dentistry



**Prof. Dr. med. dent.  
Nezar Watted**  
Center for Dentistry,  
Research and Aesthetics  
Chawarezmi Street 1  
P. o. box 1340  
30091 Jatt/Israel  
E-Mail:  
nezar.watted@gmx.net

