

Kombiniert kieferorthopädisch-kieferchirurgische Klasse II-Therapie unter besonderer Berücksichtigung der dentofazialen Ästhetik

Ein Beitrag von Prof. Dr. Nezar Watted, Priv.-Doz. Dr. Dr. Josip Bill, Dr. Aladin Sabbagh, Prof. Dr. Emad A. Hussein, Dr. Mohammad Abu-Mowais, Prof. Dr. Dr. Peter Proff.

Wie bereits in der letzten Ausgabe (KN 5/14) dargestellt wurde, umfasst die Therapie von Klasse II-Dysgnathien in der Praxis über 70 Prozent der insgesamt behandelten Fälle. Für die Behandlung der Klasse II-Dysgnathien unter Berücksichtigung des Alters und Ausmaßes der Fehlbildung bestehen zahlreiche Möglichkeiten und Konzepte, die alle mehr oder weniger zu einer zufriedenstellenden Okklusion führen.

Die Therapie von Distalbisslagen bei Patienten im Erwachsenenalter nimmt einen stetig wachsenden Raum im kieferorthopädischen Behandlungsspektrum ein. Ebenso zahlreich wie die Gründe hierfür – steigendes ästhetisches Bewusstsein, verbesserte Operationsverfahren und zunehmende kieferorthopädische Erkenntnisse auf diesem Gebiet – sind die zur Wahl stehenden Therapiekonzepte. Diese führen hinsichtlich der Okklusion in aller Regel zu einem zufriedenstellenden Ergebnis. Da aber eher die Verbesserung des fazialen Erscheinungsbildes ein Hauptanliegen erwachsener Patienten an die Therapie ist, und dies umso mehr, je ausgeprägter sich die Dysgnathie von extraoral darstellt, muss die Behandlungsplanung so konzipiert sein, dass neben der Okklusion und Funktion auch die Ästhetik in möglichst optimaler Weise verbessert wird.

In diesem Artikel wird die zweite Möglichkeit der kausalen Therapie einer skelettalen Dysgnathie (Klasse II) durch eine kombiniert kieferorthopädisch-kieferchirurgische Korrektur dargestellt.

Einleitung

Zu den Hauptaufgaben der Kieferorthopädie gehört neben der Diagnose einer Dysgnathie vor allem die Indikationsstellung zur kieferorthopädischen Behandlung, bei der die Notwendigkeit

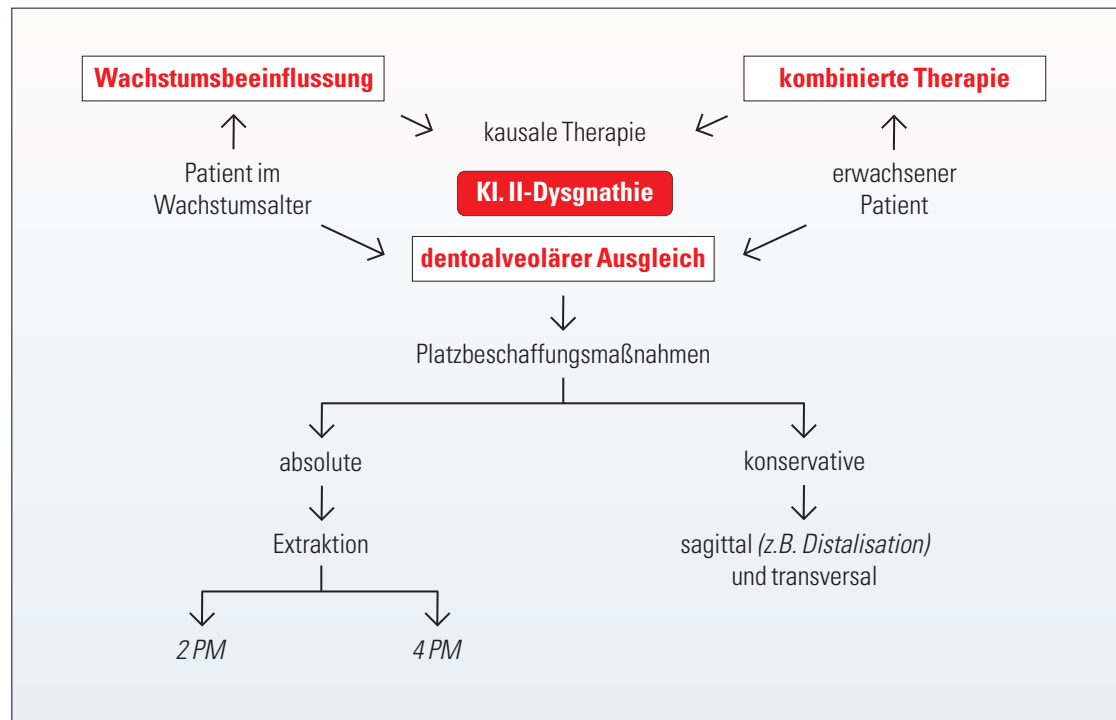


Abb. 1: Therapiemöglichkeiten zur Behandlung von Klasse II-Dysgnathien.

der Behandlung sowie ihre Erfolgsprognosen zu bewerten sind.

Okklusion, Funktion und Ästhetik werden in der modernen Kieferorthopädie und hier speziell in der kombiniert kieferorthopädisch-kieferchirurgischen Behandlung als gleichwertige Parameter betrachtet. Dies wurde durch die Optimierung der diagnostischen Mittel sowie die Weiterentwicklung und zunehmende Erfahrung in der orthopädischen Chirurgie erreicht.

Es ist wohl allgemein bekannt, dass bei dentoeveolären Behandlungsmaßnahmen die Behandlungsziele, die als das individuell funktionelle und ästhetische Optimum für den zu behandelnden Patienten zu sehen sind, mit den heutigen modernen Behandlungsmethoden vielfach erreicht werden können.

In Bezug auf Wachstumsförderung bzw. -hemmung sowie dentoeveolären Ausgleich oder Kompensation im Rahmen der Therapie einer skelettalen Diskrepanz zeigen sich jedoch oft die engen

Grenzen kieferorthopädischer Behandlungsvarianten.

Während Dysgnathien geringen Umfangs durch rein dentoeveoläre Maßnahmen ausgeglichen werden können, stellt sich vor allem bei ausgeprägten sagittalen Diskrepanzen, wie z. B. bei Klasse II-Dysgnathien, die Frage, mithilfe welcher Ansätze diese erfolgreich behandelt werden können. Ist die Kieferrelation korrekt und handelt es sich um eine rein dentoeveoläre Dysgnathie, kann diese durch dentale Bewegungen korrigiert werden. Allerdings sind diese dentalen Bewegungen nur bis zu einem bestimmten Grad möglich und sind somit limitiert. Eine Korrektur bzw. stabile dentale Kompensation einer skelettalen Dysgnathie (z. B. Beseitigung des frontalen Kreuzbisses bei einer Klasse III, Beseitigung einer extrem vergrößerten sagittalen Frontzahnstufe bei einer Klasse II) sind bei manchen Fällen fraglich und stellen in aller Regel einen Kompromiss in ästhetischer und/oder funktioneller Hinsicht dar.

Zur Abklärung der Frage, welche Möglichkeiten zur Therapie der Klasse II-Dysgnathie infrage kommen, muss das verbliebene Wachstum des Patienten bestimmt werden.¹⁰ Eine Therapieform, die beim Heranwachsenden als kausale Therapie erachtet wird, ist die funktionskieferorthopädische Behandlung, mit der das Wachstum beeinflusst werden kann.^{6,10,14,17,18,23} Ist kein Wachstum therapeutisch verfügbar, verbleibt als kausale Therapieform die orthognathe Chirurgie, mit der die Lagendiskrepanz zwischen den beiden Kiefern korrigiert werden kann (Abb. 1).

Eine Prämisse zur erfolgreichen Durchführung einer kombinierten Therapie ist, dass weniger invasive Behandlungsmöglichkeiten (z. B. die erwähnte Wachstumsbeeinflussung) nicht mehr angewandt werden können bzw. nicht zum Erreichen der aufgestellten Behandlungsziele führen oder sogar den Zustand verschlechtern (z. B. Extraktion bei einem flachen Mundprofil oder Distalisation bei einem knappen Überbiss).^{19,23}

Gesichtseinteilung

Die harmonische Aufteilung des Gesichtes kann durch unterschiedliche Faktoren gestört sein. Eine Disharmonie in den skelettalen Strukturen kann sich im Weichteilprofil niederschlagen, muss dies aber nicht zwangsläufig. Dementsprechend wichtig ist die Analyse dieses Sachverhaltes bei der Behandlungsplanung.^{1,2,7,21}

Grundlage der Harmonie der Weichteilrelation ist zumeist eine gewisse Harmonie im skelettalen Bereich, deren Analyse 1958 von Burstone⁴ beschrieben und 1980 von Legan und Burstone⁷ modifiziert wurde. Auf das skelettale Mittelgesicht (N – Sna) entfallen dabei 45 % und auf das Untergesicht (Sna – Me) 55 %. Im Weichteilprofil entfallen auf das Obergesicht (Weicheilglabela – Subnasalpunkt, Gl' – Sn) 50 % und 50 % auf das Untergesicht (Subnasalpunkt – Weichteilmenton, Sn – Me'). Im Bereich des Untergesichtes besteht bei einem ästhetischen Profil ebenso eine gewisse Harmonie zwischen dem Subnasalpunkt – Stomion und Stomion – Weichteilmenton (Sn – Stm/Stm – Me', 1:2 bzw. 33 %:67 %) (Abb. 2a–c, Tabelle 1 und 2).

Bei abgeschlossenem Wachstum kann eine Veränderung des Weichteilprofils insbesondere in der Vertikalen nur durch entsprechende Veränderung der skelettalen Strukturen in den entsprechenden Ebenen erfolgen. Dies kann nur durch chirurgische Maßnahmen an den entsprechenden knöchernen Strukturen durchgeführt werden. Die Verbesserung der Gesichtsästhetik bezieht sich nämlich nicht nur auf die sagittale, sondern auch auf die vertikale Dimension. Das bedeutet, dass bei Patienten mit einem verkürzten Untergesicht eine Verlängerung dieses Gesichtsteils erreicht werden sollte; bei einer harmonischen Verteilung in der Vertikalen darf diese nicht gestört werden.

Fortsetzung auf Seite 18 KN

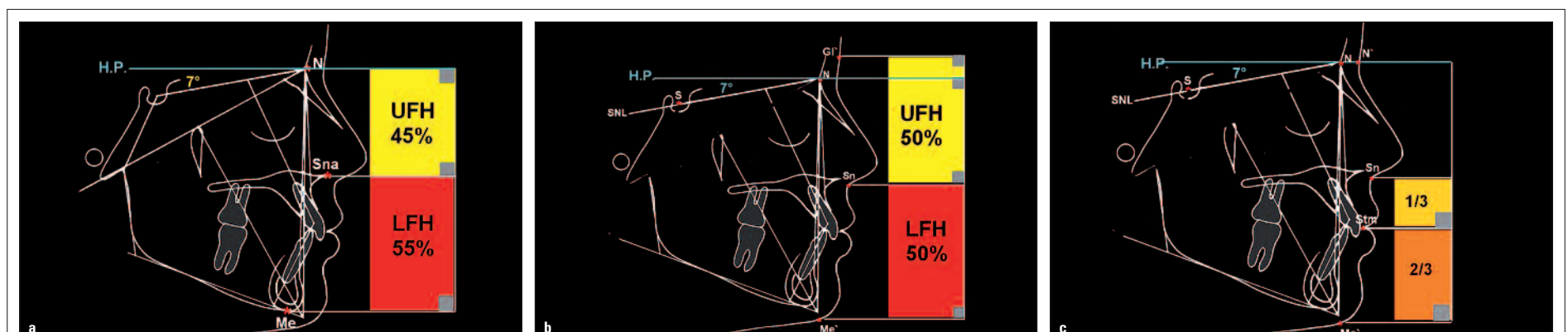


Abb. 2a: Skelettale Einteilung des Gesichtes in der Vertikalen; die Relation zwischen dem Mittel- und Untergesicht in Bezug auf die Spina nasalis anterior (N-Sna: Sna-Me) beträgt 45% zu 55%. – Abb. 2b: Die vertikale Einteilung des Gesichtes zwischen Gl' und Me' im FRS in Bezug auf die Horizontalebene (HP); die harmonische Relation von oberer N'-Sn (Upper facial height: UFH) zu unterer Gesichtshöhe Sn-Me' (Lower facial height: LFH) beträgt 50% zu 50%. – Abb. 2c: Vertikale Einteilung des Untergesichtes (Sn-Me'). Das Verhältnis der Oberlippe (Sn-Stm bzw. Stms) zur Unterlippe und dem Kinn (Stm bzw. Stms-Me') beträgt in Ruheschwebelage 1:2.

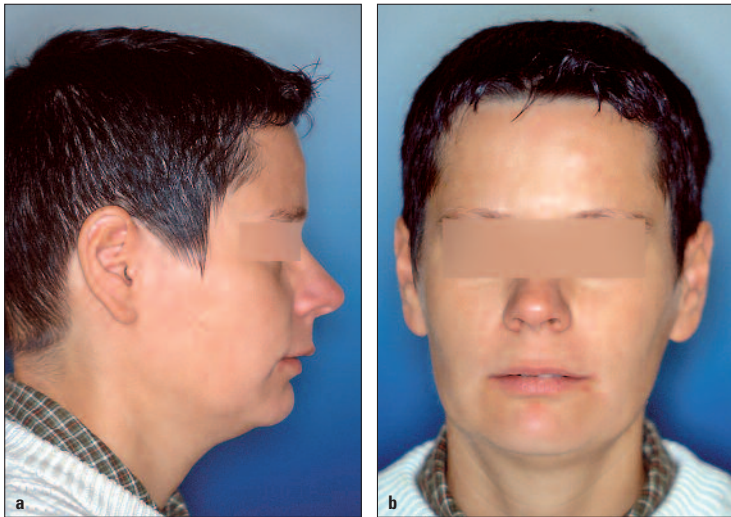

Abb. 3a, b: Fotostataufnahme vor Beginn der Behandlung.

Parameter	Mittelwert	vor Behandlung	nach Behandlung
G'-Sn/G'-Me'	50 %	50 %	50 %
Sn-Me'/G'-Me'	50 %	50 %	50 %
Sn-Stms/Stms-Me'	1-2 (33% : 67%)	1-1,8 (31% : 69%)	1-2 (34% : 66%)

Tabelle 1: Proportionen der Weichteilstrukturen vor und nach der Behandlung.

Parameter	Mittelwert	vor Behandlung	nach Behandlung
SNA (°)	80°	84,5°	84,5°
SNB (°)	80°	78°	81,5°
ANB (°)	2°	6,5° (inkl. 4°)	3,5° (inkl. 4°)
ML-SNL (°)	32°	28,5°	28°
NL-SNL (°)	9°	11°	11°
NML-NL (°)	23°	17,5°	17°
Genion-<(°)	130°	128°	127°
SN-Pg (°)	81°	75,5°	79°
PFH/AFH (°)	63°	69°	69,5°
N-Sna/N-Me (°)	45°	45°	45°
Sna-Me/N-Me (°)	55°	55°	55°

Tabelle 2: Durchschnittswerte bzw. Proportionen skelettaler Strukturen vor und nach der Behandlung.

KN Fortsetzung von Seite 17

Klinische Umsetzung

Diagnose und Problemstellung

Die Patientin stellte sich im Alter von 45 Jahren auf eigene Veranlassung vor. Sie klagte über die ästhetische Beeinträchtigung durch die Stellung ihrer Oberkieferfrontzähne, die gestauchte Untergesichtspartie und die vertiefte

Supramentalfalte. Die Patientin hatte Kiefergelenkschmerzen, besonders während der Kaufunktion.

Die Fotostataufnahmen (Abb. 3a, b) zeigen ein Vorgesicht schräg nach hinten, eine vertiefte Supramentalfalte und eine harmonische Gesichtseinteilung in der Vertikalen sowohl in den Weichteilstrukturen und skelettalen Strukturen – das Mittelgesicht (Gl'-Sn = 50%), das Untergesicht

(Sn-Me' = 50 %). Bei der Funktionsanalyse wurde ein leichter Zwangbiss nach ventral festgestellt.

Es lag weiterhin eine Angle Klasse II-Dysgnathie vor mit einer stark vergrößerten sagittalen Frontzahnstufe (13 mm). Die Unterkieferfront stand nahezu achsengerecht. Außerdem bestand ein geringer Engstand in der Unterkieferfront (Abb. 4a-h). Eine Breitendiskrepanz zwi-

schen dem Oberkiefer- und Unterkieferzahnbogen war festzustellen.

Die kephalometrischen Parameter lassen außer der distobasalen Kieferrelation einen Interbasenwinkel (ML-NL = 17°, Mittelwert = 23°) erkennen; der verkleinerte Interbasenwinkel war durch die leichte anteriore Rotation des Unterkiefers (ML-SNL = 28°, Mittelwert = 32°) bedingt, die Relation von hinterer

zu vorderer Gesichtshöhe (PFH/AFH = 69%, Mittelwert = 63%) war vergrößert. Es bestand eine skelettale und Weichteilsharmonie zwischen dem Ober- und Untergesicht (Abb. 5, Tabelle 1 und 2).

Das Orthopantomogramm (Abb. 6) zeigte außer der leichten Umrundungen der Caput mandibulae keine Auffälligkeiten.

Fortsetzung auf Seite 20 KN

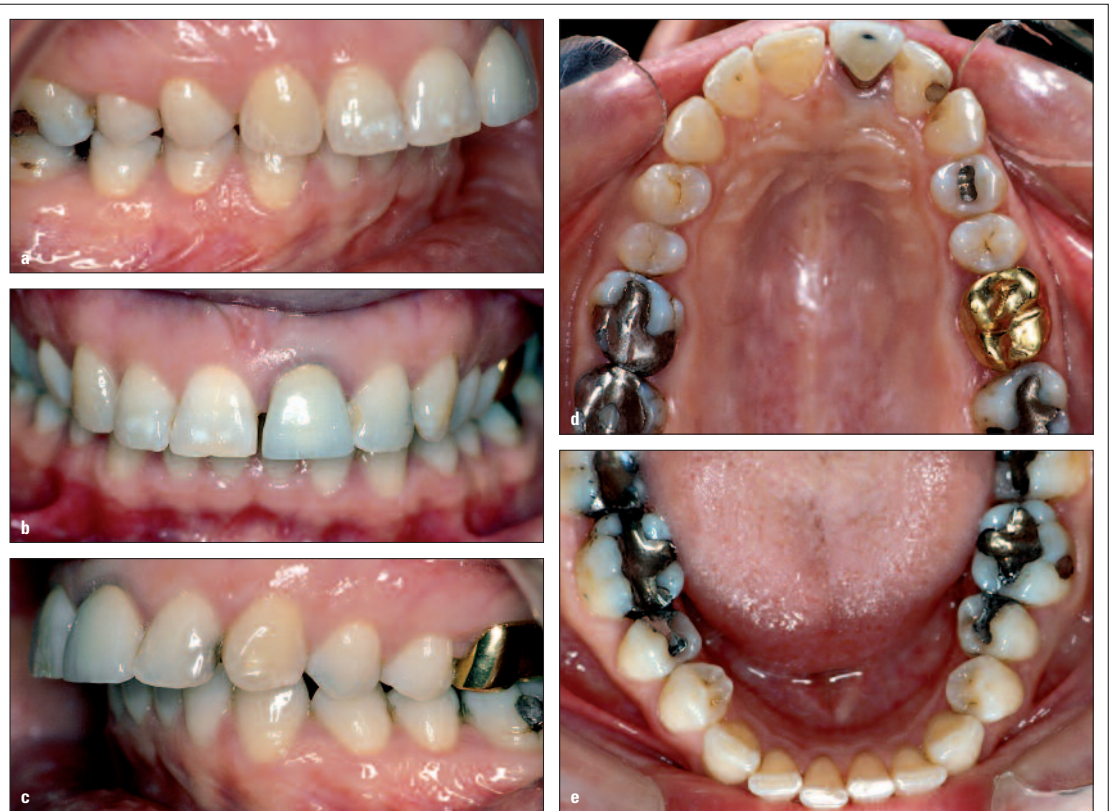

Abb. 4a-e: Intraorale Situation vor der Behandlung.

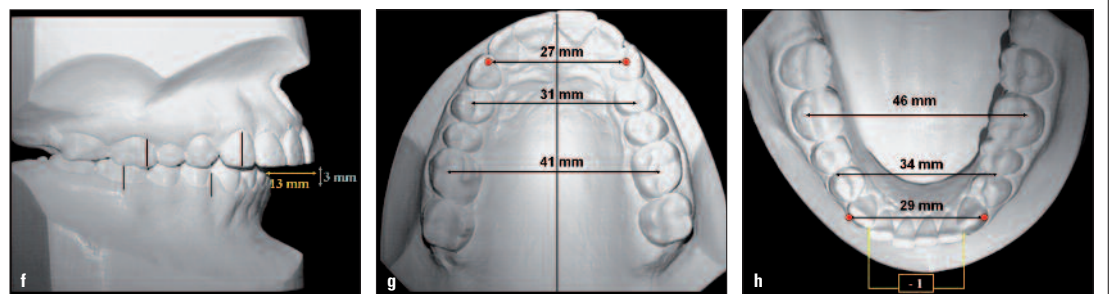


Abb. 4f: Die sagittale Frontzahnstufe beträgt 13 mm. – Abb. 4g, h: Ober- und Unterkiefer in Aufsicht. Es besteht eine Breitendiskrepanz.

ANZEIGE

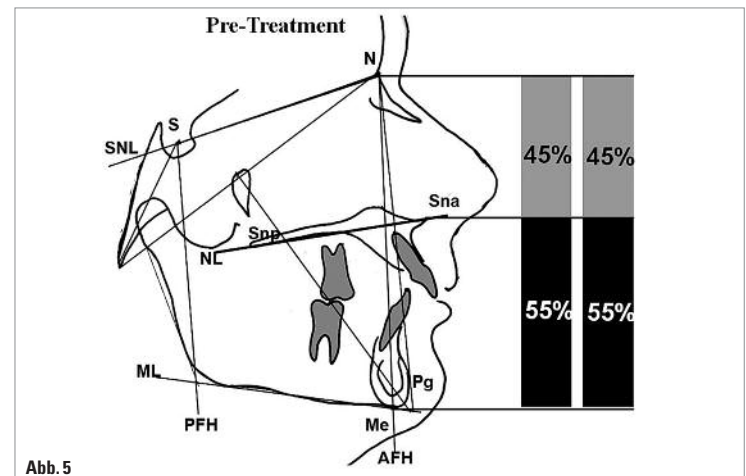
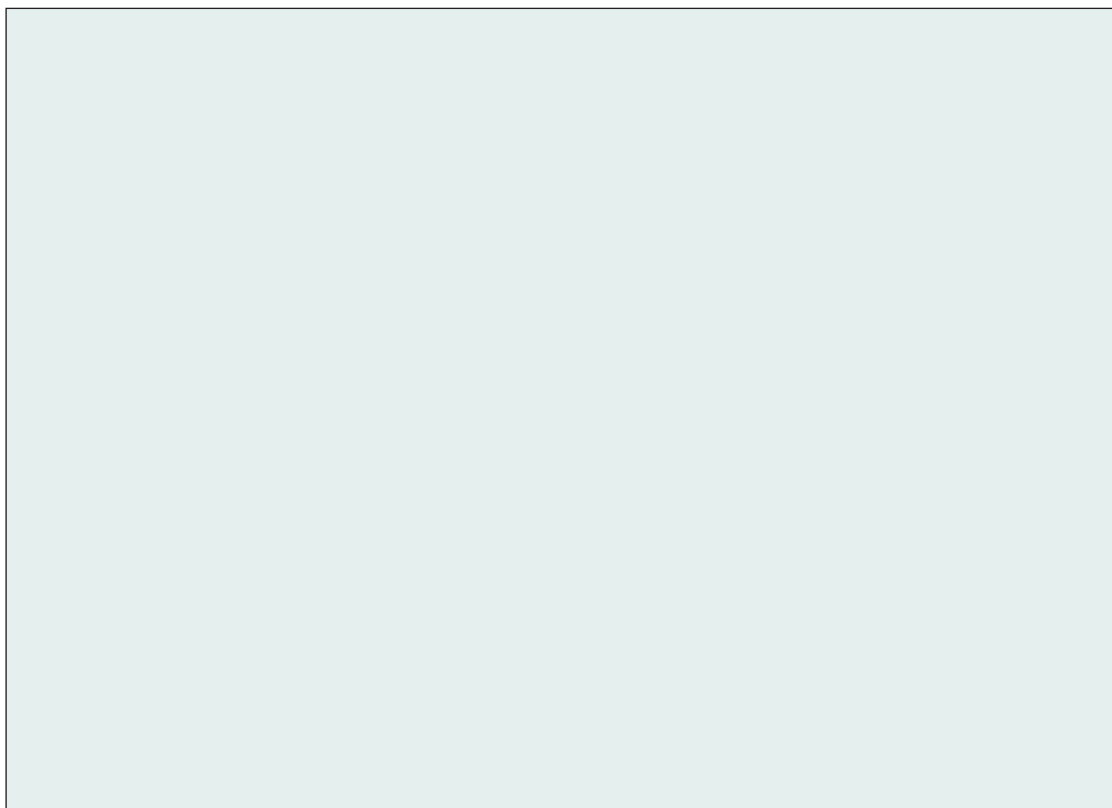


Abb. 5

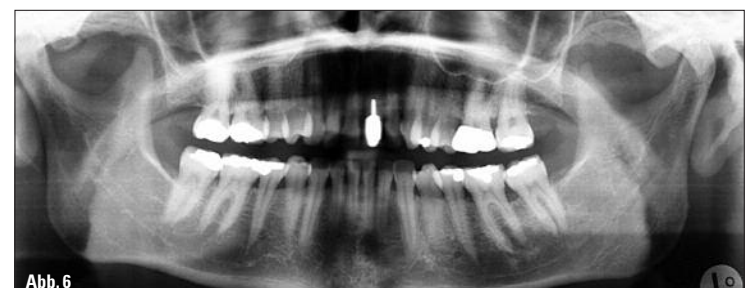

Abb. 6

Abb. 5: Fernröntgenaufnahme vor Behandlungsbeginn. – Abb. 6: OPG vor Behandlungsbeginn.

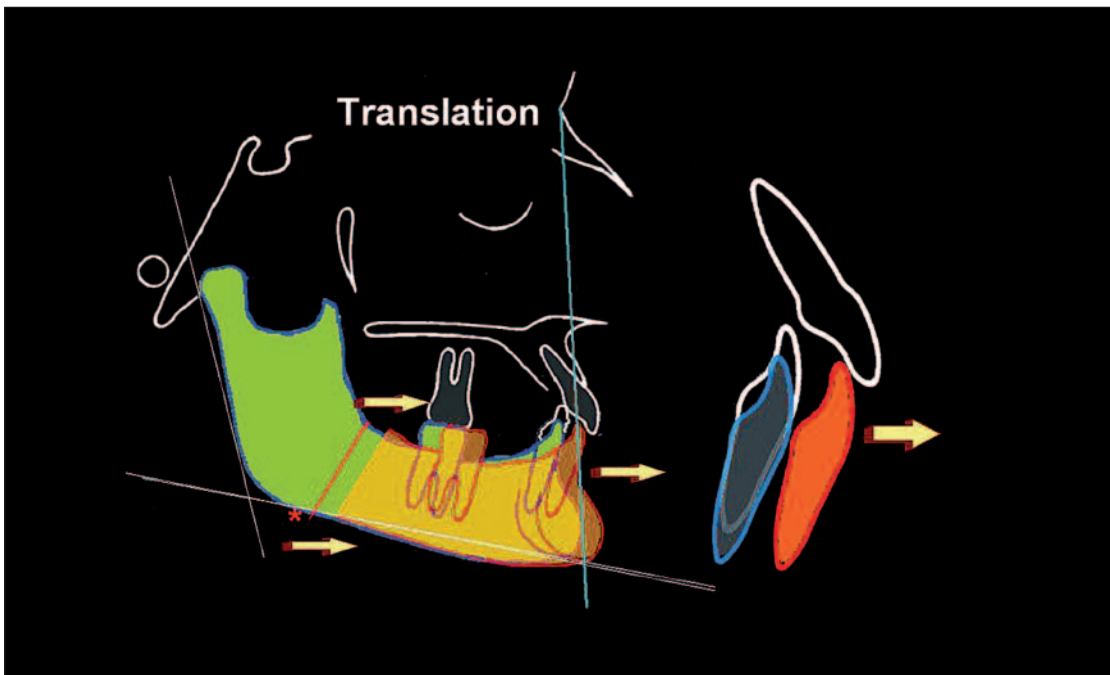


Abb. 7: Simulation einer operativen Unterkieferverlagerung mit vorheriger Nivellierung des UK-Zahnboogens; durch die Translation bei der chirurgischen Vorverlagerung erfolgte die Korrektur der sagittalen Disharmonie ohne Veränderung der vertikalen Relation; es kommt zu einer ästhetisch erwünschten Verlagerung der Kinnprominenz.

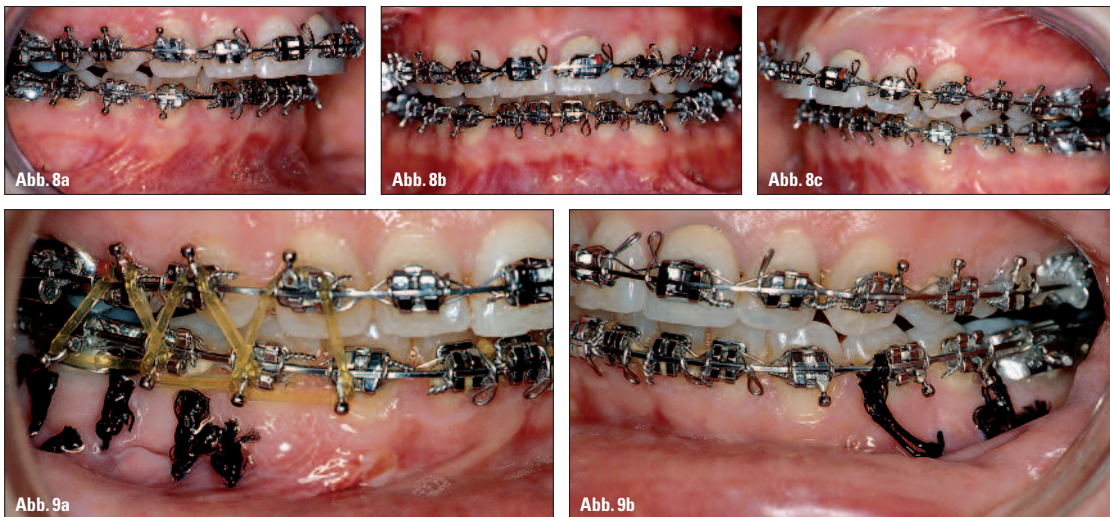


Abb. 8a-c: Eingliederung der MB-Apparatur zur Ausformung und Nivellierung der Zahnboegen. – Abb. 9a, b: Zustand drei Tage nach der Operation.

KN Fortsetzung von Seite 18

Therapieziele und Lösungsansatz

Der Therapieerfolg wird an den prätherapeutisch individuell aufgestellten Behandlungszielen gemessen. Entsprechend müssen diese zusammen mit den anderen Fachdisziplinen – in diesem Fall mit der Kieferchirurgie – festgelegt werden.

Die Ziele einer kieferorthopädischen Behandlung sind im Allgemeinen:

1. Herstellung einer neutralen, stabilen und funktionellen Okklusion bei physiologischer Kondylenposition
2. Optimierung der Gesichtsästhetik
3. Optimierung der dentalen Ästhetik unter Berücksichtigung der Parodontalverhältnisse
4. Sicherung der Stabilität des erreichten Ergebnisses
5. Erfüllung der Erwartungen bzw. Zufriedenheit des Patienten

Aufgrund des bereits abgeschlossenen Wachstums scheidet wachstumsbeeinflussende Maßnahmen aus. Zu diskutieren sind auch Platzbeschaffungsmaßnahmen zur Distalisation der Oberkieferzähne und somit die Herstellung neutraler Okklusionsverhältnisse an denselben sowie anschließend die Retraction der Frontzähne zur Beseitigung der vergrößerten sagittalen Frontzahnstufe. Beide Maßnahmen

würden zwar zu einer Verbesserung der Okklusion, aber zu einer zusätzlichen Verschlechterung der Ästhetik in der Sagittalen (Profil wird konkaver) und Vertikalen (Untergesicht durch Bissenkung wird kürzer) führen. Deshalb schied die alleinige konventionelle kieferorthopädische Behandlung bei dieser Patientin aus.

Die Verlängerung des Untergesichtes als kausale Therapie mit entsprechendem Effekt auf die faciale Ästhetik konnte bei dieser Patientin nur durch eine kombinierte kieferorthopädisch-kieferchirurgische Behandlung mit einer operativen Vorverlagerung des Unterkiefers erreicht werden.^{20,21} Folge der operativen Vorverlagerung des zahntragenden Segmentes ist die Harmonisierung der sagittalen Relation. Die für das Erscheinungsbild individuell nötige Veränderung des Untergesichtes wird durch das Ausmaß der Translation des zahntragenden Unterkiefersegmentes während der Operation vorgegeben. Dieses Ausmaß kann vom Kieferorthopäden geplant und gesteuert werden (Abb. 7).

Therapeutisches Vorgehen

Der Therapieablauf besteht aus vier Phasen²⁰:

- 1) Präoperative Maßnahmen und orthodontische Vorbereitung
 1. „Schienentherapie“ zur Ermittlung der physiologischen

Kondylenposition „Zentrik“ vor der endgültigen Planung

2. Orthodontie zur Ausformung und Dekompensation der skelettalen Dysgnathie
3. „Schienentherapie“ zur Ermittlung der „Zentrik“ vier bis sechs Wochen vor dem operativen Eingriff

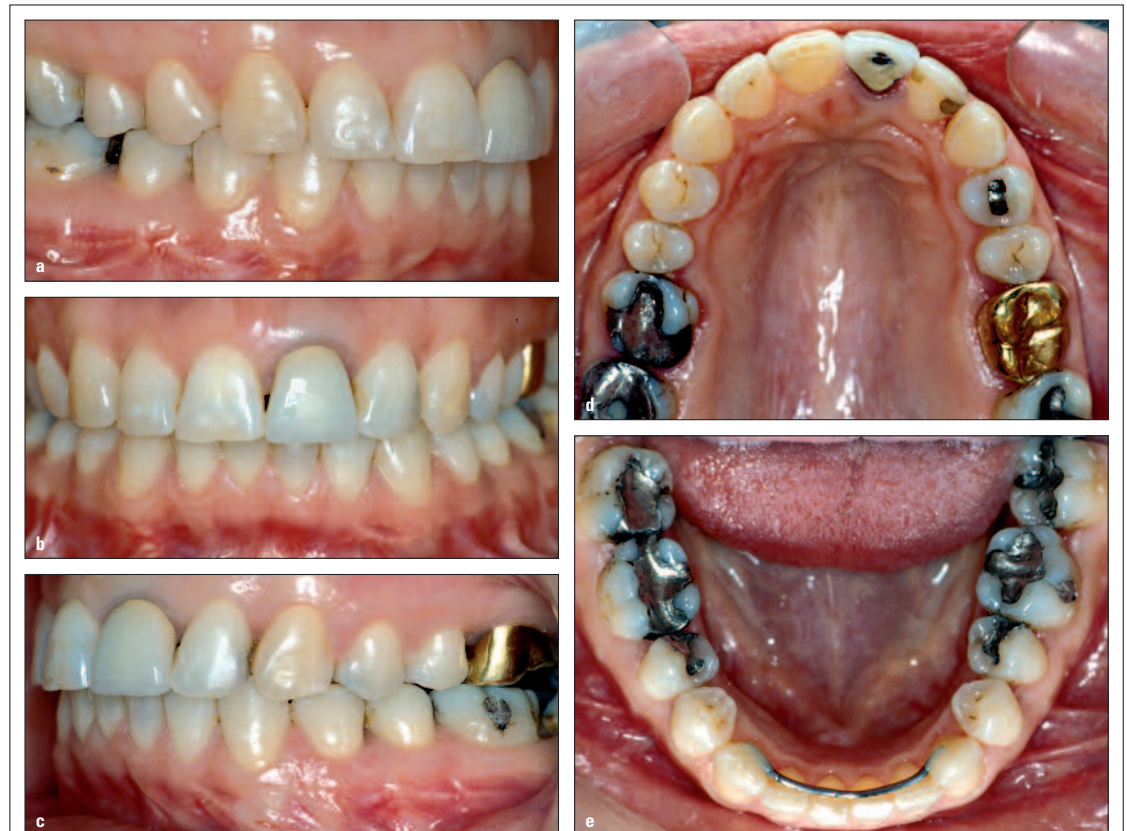

Abb. 10a-e: Klinische Situation; stabile neutrale, harmonische Zahnboegen.

- II) Kieferchirurgie zur Korrektur der skelettalen Dysgnathie
- III) Orthodontie zur Feineinstellung der Okklusion
- IV) Retention zur Sicherung des erreichten Ergebnisses

I) Präoperative Maßnahmen und orthodontische Vorbereitung

1. „Schienentherapie“
Die Aufbisschiene wurde zum Zweck der Diagnostik vor der endgültigen Behandlungsplanung für vier Wochen eingegliedert.^{3,11,22} Dadurch kann die physiologische Kondylenposition („Zentrik“) vor der endgültigen Behandlungsplanung ermittelt werden.

2. Orthodontische Vorbereitung

Bei der orthodontischen Vorbereitung wurden die Zahnboegen mittels einer Multibandapparatur (SWA mit 0,022"/0,028" Slot) ausgeformt, aufeinander abgestimmt und die vorhandene dentale Kompensation der skelettalen Dysgnathie aufgehoben. Besonderen Wert wurde auf die transversalen Verhältnisse im Oberkiefer gelegt als Vorbereitungsmaßnahme für die Umstellungsosteotomie. Beide Zahnboegen wurden präoperativ dreidimensional aufeinander angepasst. Die Nivellierung bringt eine größere Translationsbewegung des zahntragenden Unterkiefersegmentes mit sich, die notwendig für die Korrektur der Sagittalen ist (Abb. 8a-c).

3. „Schienentherapie“ zur Ermittlung der Kondylenzentrik vier bis sechs Wochen präoperativ

Ziel ist die Registrierung des Kiefergelenkes in seiner physiologischen Position – Zentrik.^{8,9,16} Eine falsche Lage des Unterkiefers bzw. der Kondylen führt zu einer falschen Planung der Verlagerungsstrecke, einer falschen Zentrikübernahme während der Operation und somit unweigerlich zu einem Rezidiv.

II) Kieferchirurgie zur Korrektur der skelettalen Dysgnathie

Anhand der schädelbezüglich im Artikulator eingesetzten Operationsmodelle wurde ein Zentrikregistrat und nach der Unterkieferverlagerung ein weiterer Splint hergestellt. Die operative Unterkieferverlagerung wurde mittels sagittaler Spaltung nach Obwegeser-Dal Pont durchgeführt.^{4,5,12,13}

III) Postoperative Orthodontie

Der frühestmögliche Einsatz der orthodontischen Kräfte ist entscheidend für deren Wirkung; zum einen wegen der postoperativ erhöhten Knochenumbaurate, die somit Zahnbewegungen erleichtern soll, zum anderen wegen der ausgeschalteten Muskelkräfte, die den Zahnbewegungen entgegenarbeiten würden.

Für die Einstellung der Okklusion und die Stabilisierung des erreichten Ergebnisses werden Up-and-down-Gummizüge eingehängt (Abb. 9a, b).²⁰

IV) Retention

Um die Muskulatur in ihrer Adaption an die neue Lage zu unterstützen, wurde als Retentionsgerät ein Bionator eingegliedert.

Ergebnis und Diskussion

Vergleicht man das Behandlungsergebnis nach chirurgischer Korrektur der skelettalen Dysgnathie und abgeschlossener Feineinstellung der Okklusion mit dem Zustand vor der Behandlung, stellt man sowohl in den skelettalen als auch den Weichteilstrukturen Änderungen in der Sagittalen und Vertikalen im Sinne einer Harmonisierung fest.

Intraoral: Nach der chirurgischen Korrektur der skelettalen Dysgnathie und der Feineinstellung

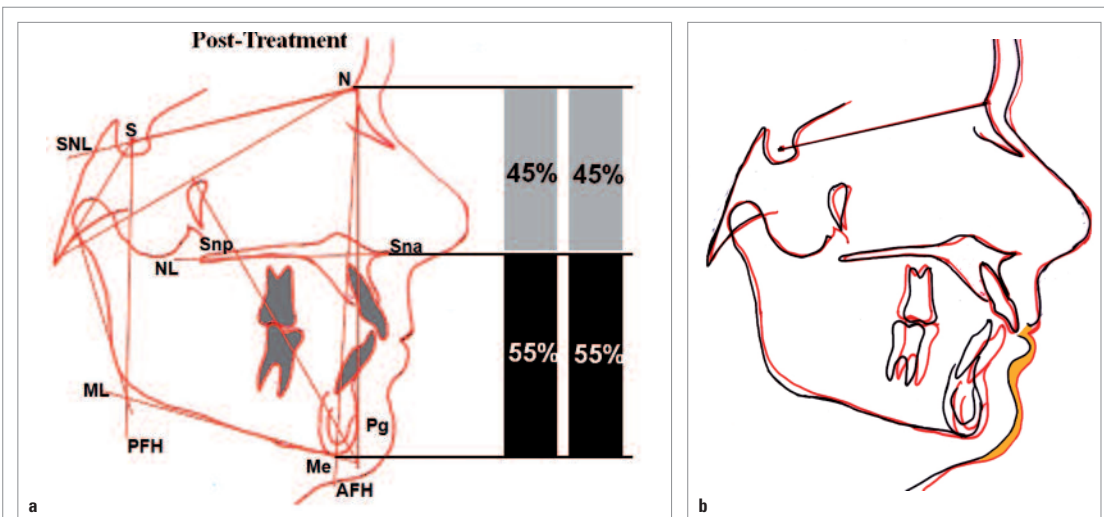


Abb. 11a: Fernröntgenaufnahme nach der Behandlung. – Abb. 11b: Überlagerung der Aufnahmen. Die sagittale Veränderung ist deutlich zu sehen.

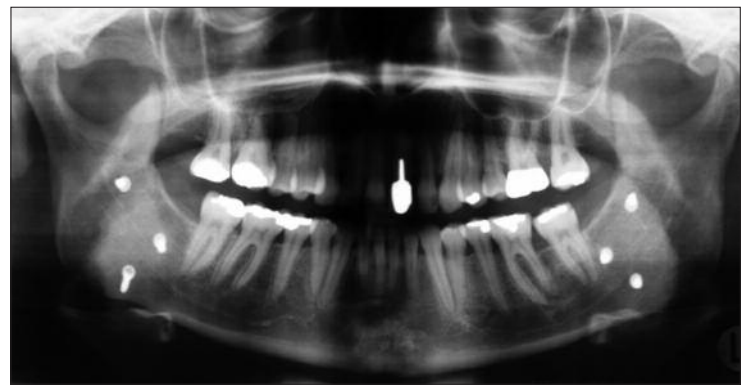

Abb. 13: OPG nach Behandlungsende.

der Okklusion – unterstützt durch Up-and-down-Gummizüge – wurde eine Klasse I-Okklusion mit physiologischer Frontzahnstufe in der Sagittalen und Vertikalen hergestellt (Abb. 10a–e).

Kephalometrisch: Durch die chirurgisch bedingte Translation des zahntragenden Segmentes wurde kaum eine Veränderung der vertikalen Parameter, sondern


mehr der sagittalen Parameter durchgeführt. Als Folge der Operation der Translation des zahntragenden Unterkiefersegmentes wurde die sagittale Relation harmonisiert (der SN-Pg Winkel hat sich von 75,5° auf 79° vergrößert). Das Kinn erfuhr durch die ventrale Verlagerung (Translation) zur Korrektur der Dysgnathie in der Sagittalen eine deutliche Veränderung, was auch

wünschenswert war (Abb. 11a, b; Tabelle 1 und 2).

Extraoral: Folge der skelettalen Veränderungen sind entsprechende Änderungen im Weichteilprofil. Die extraoralen Abbildungen zeigen ein harmonisches Profil sowohl in der Sagittalen als auch in der Vertikalen. Durch die Vorverlagerung des Unterkiefers wurde die sagittale Frontzahn-

stufe korrigiert, sodass eine Unterlippeneinlagerung in der Stufe nicht mehr möglich war und somit der Lippenschluss physiologisch geworden ist, was zur Verbesserung des dentofazialen Erscheinungsbildes beigetragen hat (Abb. 12a–c). Im OPG (Abb. 13) sind nach Behandlungsende physiologische Parodontalverhältnisse zu erkennen. Entscheidend bei der Umsetzung des vorgestellten Behandlungskonzeptes ist die kieferorthopädische Planung und fallspezifische Festlegung der Behand-

lungsziele, welche eine optimale Zusammenarbeit beider Fachgebiete – der Kieferorthopädie und der Kieferchirurgie – erforderlich macht. Nur so können unphysiologische Funktionsabläufe harmonisiert und die dentofaziale Ästhetik optimiert werden. **KN**



Literatur

KN Kurzvita



Prof. Dr. med. dent. Nezar Watted
[Autoreninfo]



KN Adresse

Prof. Dr. med. dent. Nezar Watted
Department of Orthodontics
Arab American University
nezar.watted@gmx.net

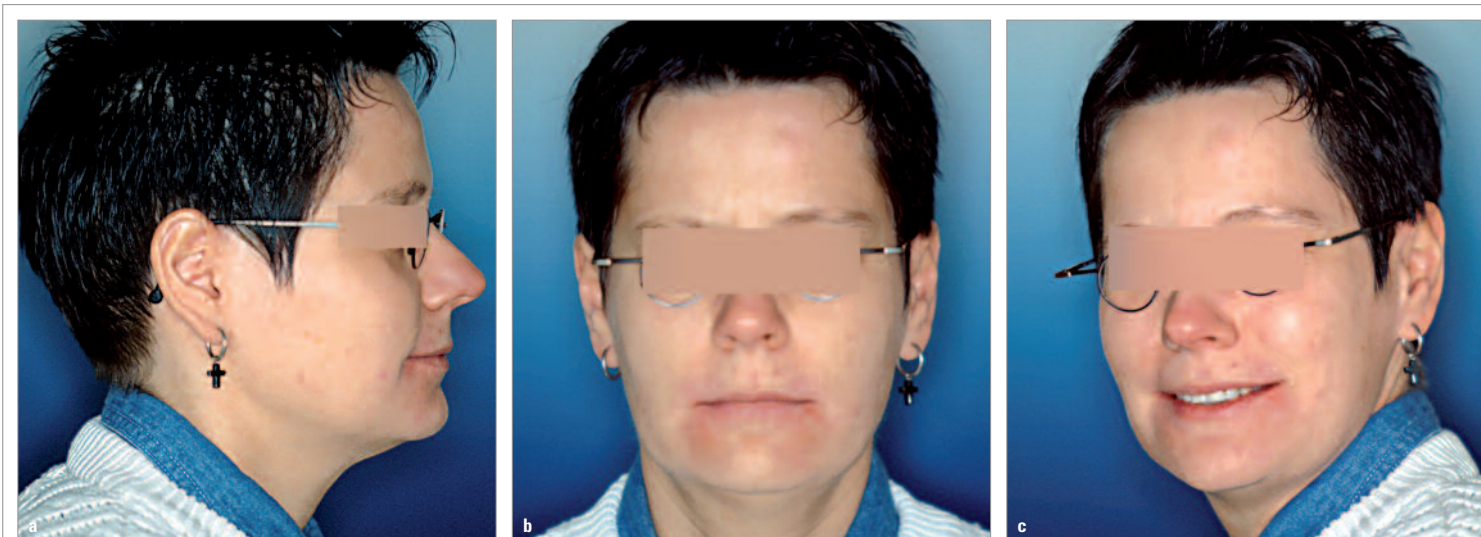

Abb. 12a–c: Photostataufnahme zum Behandlungsende; der Lippenschluss ist möglich.